KADA KOŽNA PROMJENA POSTAJE RAZLOG ZA ZABRINUTOST?

Rano prepoznavanje premalignih i malignih promjena kože – uloga magistra farmacije i značaj edukacije pacijenata.

Koža je najveći organ ljudskog tijela i često prvo mjesto na kojem se mogu uočiti promjene koje zahtijevaju medicinsku pažnju. Iako su mnoge kožne promjene bezazlene, neke mogu predstavljati premaligne lezije ili rane znakove karcinoma kože. Pravovremeno prepoznavanje takvih promjena može biti presudno za uspješno liječenje i očuvanje zdravlja.

Posebno važnu ulogu u podizanju svijesti imaju zdravstveni radnici koji su u svakodnevnom kontaktu s pacijentima. Među njima su i magistri farmacije, kojima pacijenti često dolaze prvi, tražeći savjet zbog promjene na koži, ranice koja ne zarasta ili pigmentne lezije koja je promijenila izgled.

KOJE PROMJENE NA KOŽI ZAHTIJEVAJU PAŽNJU?

Premaligne promjene predstavljaju lezije koje imaju potencijal da se razviju u malignu bolest. Njihovo prepoznavanje i odgovarajuće liječenje mogu smanjiti rizik od razvoja invazivnog karcinoma.

AKTINIČKA KERATOZA najčešće se javlja na dijelovima kože koji su dugotrajno izloženi suncu, poput lica, ušiju, tjemena kod osoba s prorijeđenom kosom i nadlanica. Promjene su obično hrapave, suhe, ljuskave i ponekad lakše opipljive nego vidljive. Smatraju se prekanceroznim lezijama jer se dio njih može razviti u planocelularni karcinom kože.



PIŠE: prof. dr. Reuf Karabeg, specijalista opšte i plastično-rekonstruktivne i estetske hirurgije

REFERENCE:
• ASPS, American Society of Plastic Surgeons
• ESPRAS, Europian Society of Plastic, Reconstructive and Aesthetic Surgeons
National delegate, ExCo Member(2025/2026)
• BAFPRAS, FELLOWS IN SCIENCE-Balkan Assotiation of Plastic Surgeons
Former president in two mandates
• ISAPS, International Society of Aesthetic and Plastic Surgeons
• UPREHBIH, Society of Plastic, Reconstructive and Aesthetic Surgeons in Bosnia and Herzegovina
President of Society (www.uprehbih.com).
• ICOPLAST, International Confederation of Plastic Surgery Societies
National delegate
• Full Professor of Surgery
• Surgical Clinic ,,Karabeg'' Sarajevo (www.karabeg.com) Tel .033 556 556

AKTINIČKI HEILITIS zahvata prvenstveno donju usnu, koja može postati suha, ispucala, ljuskava i izgubiti jasnu granicu između crvenog dijela usne i okolne kože. Dugotrajne promjene na usnama ne treba automatski pripisivati hladnoći, dehidraciji ili običnoj iritaciji.

BOWENOVA BOLEST predstavlja karcinom pločastih ćelija kože in situ. Najčešće se manifestira kao crvenkasta, jasno ograničena, ljuskava ploča koja može podsjećati na ekcem ili psorijazu. Upravo zbog sličnosti s čestim, benignim kožnim oboljenjima može ostati neprepoznata.

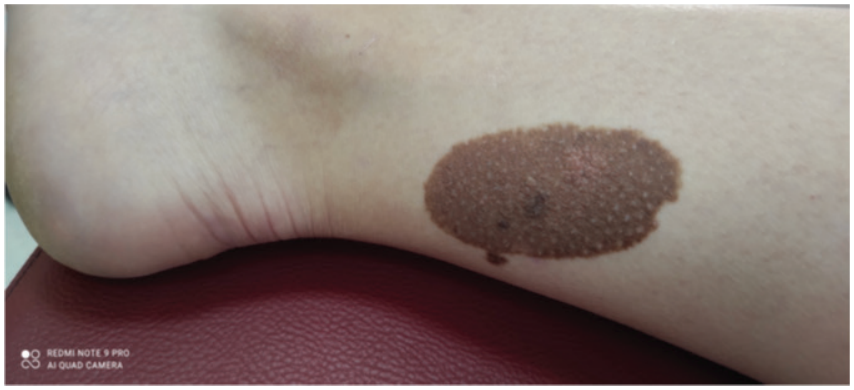

Slika 1. Urođeni mladež (kongenitalni nevus) potkoljenice kod malog djeteta, koji je naknadno odstranjen hirurškim putem jer veliki kongenitalni nevusi imaju veću sklonost prelasku u maligni melanom ukoliko se ne odstrane na vrijeme.



Slika 2. Sumnjive kožne promjene – displastični nevusi

NAJČEŠĆI KARCINOMI KOŽE

Bazocelularni karcinom (BCC) najčešći je karcinom kože. Obično raste sporo i rijetko metastazira, ali neliječen može lokalno razarati tkivo. Može se pojaviti kao sjajni čvorić, ranica koja povremeno krvari i ponovo se zatvara ili promjena koja sedmicama i mjesecima ne zarasta.

Planocelularni karcinom (SCC) može se javiti kao čvrst, crvenkast čvorić, zadebljana ljuskava promjena ili ranica koja ne zarasta. Može rasti brže od bazocelularnog karcinoma i ima veći potencijal metastaziranja, posebno kada se nalazi na rizičnim lokalizacijama ili kod osoba s oslabljenim imunitetom.

Slika 3. Sumnjive kožne lezije – displastični nevus koji može preći u maligni melanom



ABCDE PRAVILO – JEDNOSTAVAN NAČIN PREPOZNAVANJA SUMNJIVOG MLADEŽA

- **A Asimetrija**

Jedna polovina promjene razlikuje se od druge.

- **B Border – rubovi**

Rubovi su nepravilni, nazubljeni ili nejasno ograničeni.

- **C Colour – boja**

Prisutno je više nijansi ili neujednačena pigmentacija.

- **D Diameter – promjer**

Promjer veći od približno 6 mm može biti upozoravajući znak, ali melanom može biti i manji.

- **E Evolution – evolucija**

Promjena veličine, oblika, boje, površine ili simptoma, poput svraba i krvarenja.

ABCDE pravilo predstavlja pomoć u prepoznavanju sumnjivih promjena, ali nije dijagnostički test. Svaka promjena koja se brzo mijenja, spontano krvari ili se razlikuje od ostalih mladeža zaslužuje stručnu procjenu, čak i ako ne ispunjava sve navedene kriterije.

Melanom je posebno značajan zbog mogućnosti ranog širenja. Može nastati iz postojećeg mladeža, ali i na prethodno nepromijenjenoj koži.

Zato nije dovoljno pratiti samo postojeće mladeže – važno je obratiti pažnju i na svaku novu pigmentnu promjenu.



Slika 4. (Maligni) melanomi



Slika 5. Bazocelularni karcinom



Slika 6. Bazocelularni karcinom



Slika 7. Planocelularni karcinom

ULOGA MAGISTRA FARMACIJE: PREPOZNATI, POSAVJETOVATI I UPUTITI

Apoteka je često lako dostupno mjesto na kojem pacijenti traže savjet zbog promjena na koži. **Magistar farmacije ne postavlja dijagnozu maligniteta, ali može imati važnu ulogu u ranom prepoznavanju upozoravajućih znakova i pravovremenom upućivanju pacijenta ljekaru.**

Posebnu pažnju treba obratiti na promjene koje:

- ne zarastaju ili se stalno ponovo otvaraju;
- spontano krvare, stvaraju krastu ili ulceriraju;
- rastu ili mijenjaju oblik i boju;
- postaju bolne, osjetljive ili uporno svrbe;
- ne reaguju na uobičajenu njegu ili terapiju, odnosno ponavljaju se nakon privremenog poboljšanja.

Korisno je pitati pacijenta koliko dugo promjena postoji, da li se mijenjala, krvarila ili rasla te da li je ranije imao karcinom kože. Važni su i podaci o intenzivnom izlaganju suncu, korištenju solarija, ranijim opekotinama od sunca i oslabljenom imunitetu.

Ako postoji sumnja, pacijentu treba preporučiti pregled porodičnog ljekara ili dermatologa, bez nepotrebnog odlaganja. Sumnjiva promjena ne bi se trebala mjesecima tretirati samo kremama, antisepticima ili preparatima za uklanjanje bradavica. Takav pristup može odgoditi postavljanje dijagnoze.

Najvažnija poruka za farmaceutske stručnjake glasi: nije potrebno postaviti dijagnozu da bi se pomoglo pacijentu – dovoljno je prepoznati da promjena zahtijeva pregled i jasno ga uputiti na sljedeći korak. Magistar farmacije može pomoći prepoznavanjem upozoravajućih znakova, pravilnim savjetovanjem i upućivanjem na pregled.

ŠTA SVAKI PACIJENT TREBA ZNATI?

Pregled kože ne mora biti komplikovan. Povremeno treba pregledati kožu cijelog tijela, uključujući vlasište, uši, dlanove, tabane i područja koja su često skrivena od pogleda. Za teško dostupna mjesta može se zamoliti član porodice za pomoć.

Posebno je važno obratiti pažnju na novu promjenu ili na postojeću koja mijenja izgled. Fotografija napravljena u odgovarajućim vremenskim razmacima može pomoći u praćenju promjena, ali ne zamjenjuje ljekarski pregled.



Slika 8. Recidiv (ponovno javljanje) planocelularnog karcinoma u sredini slike. Okolo se nalazi ranije postavljeni transplantat kože

Pacijenti trebaju potražiti stručnu procjenu ako imaju ranicu koja ne zarasta, mladež koji se mijenja, novu pigmentnu promjenu ili leziju koja uporno krvari. Ne treba čekati da promjena postane velika ili bolna. Rani karcinomi kože često ne izazivaju bol.

Pacijent doprinosi redovnim praćenjem kože, odgovornim ponašanjem na suncu i pravovremenim traženjem pomoći.

PREVENCIJA POČINJE SVAKODNEVNIM NAVIKAMA

Ultraljubičasto zračenje predstavlja jedan od najvažnijih faktora rizika za razvoj brojnih malignih promjena kože. Prevencija podrazumijeva izbjegavanje intenzivnog izlaganja suncu, naročito u periodima kada je UV zračenje visoko, boravak u hladu, nošenje zaštitne odjeće i šešira te redovnu primjenu preparata širokog spektra zaštite od UVA i UVB zračenja, sa SPF 30 ili više.

Preparat za zaštitu od sunca treba nanijeti u dovoljnoj količini i obnavljati približno svaka dva sata tokom boravka na otvorenom, kao i nakon plivanja, intenzivnog znojenja ili brisanja peškirom. **Zaštita od sunca potrebna je i kada je oblačno, jer UV zračenje može dopirati do kože i bez direktnog osjećaja toplote.**

Solarije treba izbjegavati. Posebnu pažnju trebaju posvetiti osobe svijetle puti, osobe s velikim brojem mladeža, oni koji su u prošlosti imali opekotine od sunca te pacijenti s ličnom ili porodičnom anamnezom melanoma ili drugih karcinoma kože.



Važno je naglasiti da zaštita od sunca ne isključuje potrebu za pregledom već postojeće sumnjive promjene.

ZAKLJUČAK: RANA REAKCIJA MOŽE PROMIJENITI ISHOD

Rano prepoznavanje premalignih i malignih promjena kože zajednička je odgovornost zdravstvenih stručnjaka i pacijenata. Nije svaka promjena na koži znak maligniteta, ali promjena koja raste, mijenja se, krvari ili ne zarasta ne treba se zanemariti. Pravovremeni pregled omogućava postavljanje dijagnoze i, kada je potrebno, liječenje u ranijoj fazi bolesti.

Najvažnija poruka je jednostavna: promjenu na koži ne treba procjenjivati samo prema tome koliko je velika ili bolna, već i prema tome kako se mijenja i koliko dugo traje.